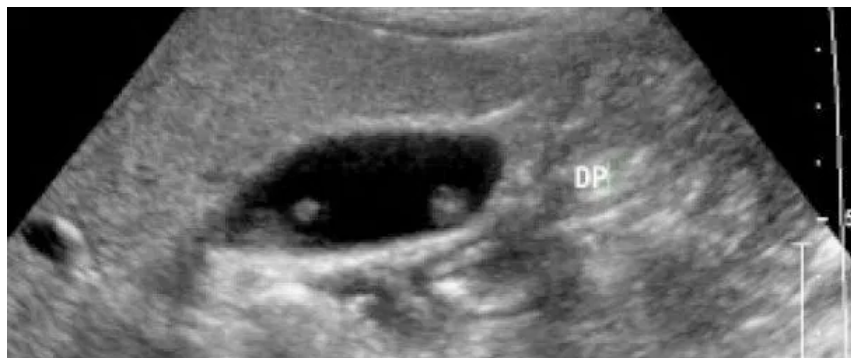

Dott. Filippo Narese

SPECIALISTA IN RADIOLOGIA
DIPLOMA NAZIONALE IN ECOGRAFIA CLINICA
N° ISCRIZIONE ORDINE DEI MEDICI CL2559



IL FOLLOW-UP DEI POLIPI DELLA COLECISTI

I polipi della colecisti sono un reperto relativamente frequente all'ecografia, stimato tra 0.3% e 9.5% di tutti gli esami ecografici dell'addome (anche se nella maggior parte dei casi -nel 70% circa - si tratta in realtà di pseudopolipi).

Pur essendo state pubblicate alcune linee guida sul follow-up, basate su revisioni sistematiche della letteratura disponibile, di fatto queste linee guida sono molto diverse in rapporto a fattori quali mancanza di studi controllati, disomogeneità e spesso scarsa qualità degli studi stessi; di conseguenza è difficile sia per il radiologo che per il clinico dare delle indicazioni al paziente su cosa fare, e anche nella pratica chirurgica vi è molta variabilità di orientamenti.

La Società Europea di Radiologia gastrointestinale ha finalmente redatto un documento che chiarisce il protocollo di studio dei polipi della colecisti.

Come riportato nella flow-chart riscontrabile di seguito, nella maggior parte dei casi si tratta di un reperto benigno meritevole di controllo ecografico nel tempo, il ricorso alla chirurgia è indicato solo in presenza di fattori di rischio o di aumento dimensionale.

Quanto alla sintomatologia evocata da alcuni studi quale giustificazione all'intervento chirurgico, come ci ricorda la review dell'ESGAR, sta al medico constatare quanto questa possa realmente esser conseguente alla presenza di una millimetrica formazione polipoide presente alle pareti della colecisti oppure ad altre cause.

Di norma si consigliano esami ecografici di follow up abbastanza distanziati (6-12 mesi) ma prolungati nel tempo (fino a 5 anni).

CENTRO IPPOCRATE VIALE SICILIA 166, 93100 CALTANISSETTA

STUDIO MEDICO NARESE VIA RICOTTA 2, 93010 SERRADIFALCO (CL)

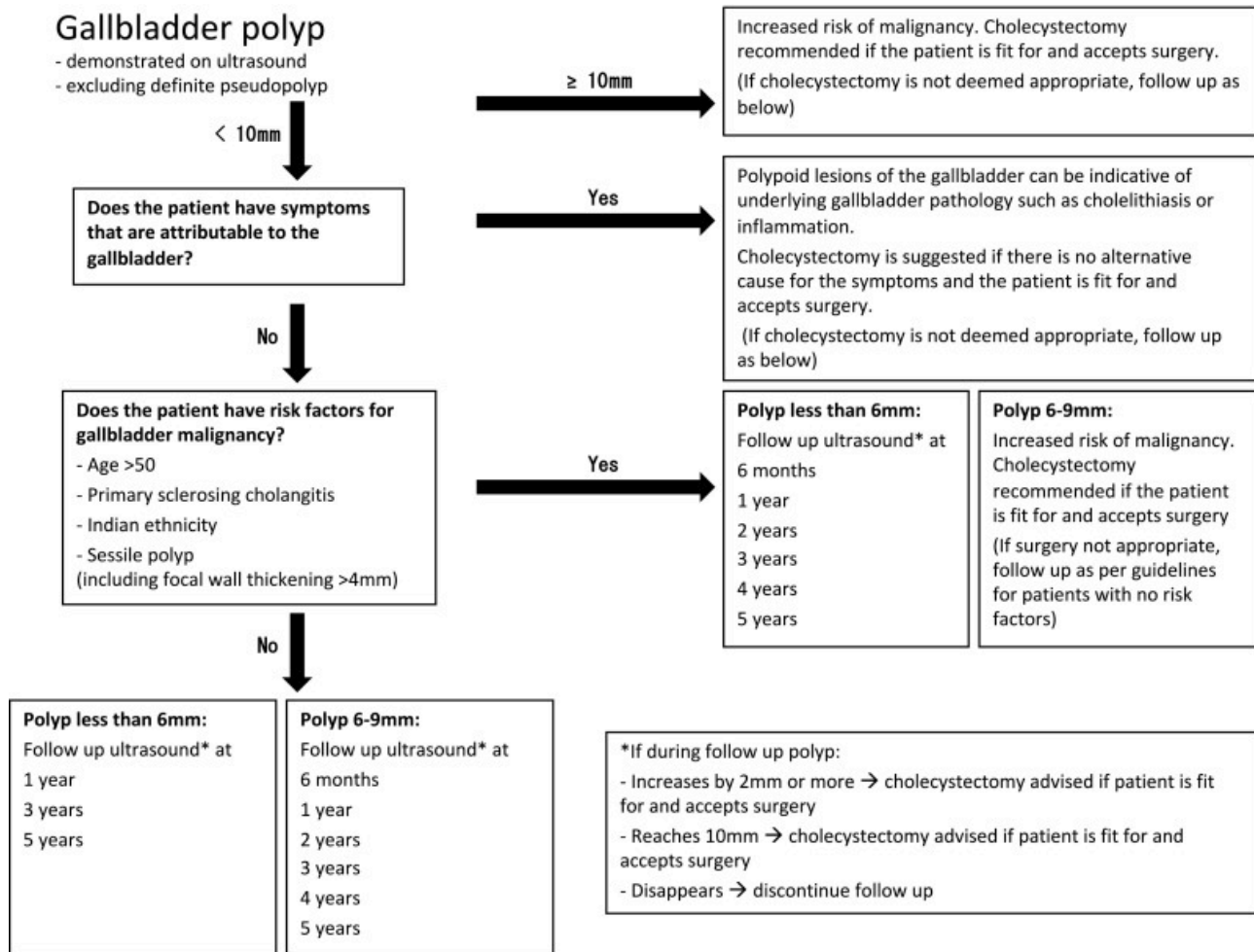
PRENOTAZIONI: 3926754070 **PRIVATO:** 3391230253

Striving

for Excellence

Dott. Filippo Narese

SPECIALISTA IN RADIOLOGIA
DIPLOMA NAZIONALE IN ECOGRAFIA CLINICA
N° ISCRIZIONE ORDINE DEI MEDICI CL2559



Fonte:

Management and follow-up of gallbladder polyps – Joint guidelines between the European Society of Gastrointestinal and Abdominal Radiology (ESGAR), European Association for Endoscopic Surgery and other Interventional Techniques (EAES), International Society of Digestive Surgery – European Federation (EFISDS) and European Society of Gastrointestinal Endoscopy (ESGE)

Wiles R, Thoeni RF, Barbu ST, Vashist YK, Rafaelsen SR, Dewhurst C, Arvanitakis A, Lahaye M, Solte M, Perinel J, Roberts SA
Eur Radiol (2017) 27:3856–3866 DOI 10.1007/s00330-017-4742-y

CENTRO IPPOCRATE VIALE SICILIA 166, 93100 CALTANISSETTA

STUDIO MEDICO NARESE VIA RICOTTA 2, 93010 SERRADIFALCO (CL)

PRENOTAZIONI: 3926754070 PRIVATO: 3391230253

Striving

for Excellence